

İNTUSSUSEPSİYON : İKİ OLGU NEDENİYLE RENKLİ DOPPLER GÖRÜNTÜLEME BULGULARI (OLGU SUNUMU)

INTUSSUSCEPTION: COLOR DOPPLER IMAGING IN TWO CASES

**Pınar POLAT, Selami SUMA, Sahadettin ÇELİK, Volkan TANI
Mustafa ALTINTAKAN**

Atatürk Üniversitesi Tıp Fakültesi Radyodiagnostik (P.P , S.S , V.T , M.A) ve Genel Cerrahi
Anabilim Dalı (S.Ç), 25240-Erzurum

Özet

İntussusepsiyon çocukluk çağında en sık görülen acil tedavisi gereken hastalıklardan biridir. Renkli Doppler görüntüleme ile vasküler yapılarda renkli Doppler sinyalleri gösterilerek barsak canlılığı ortaya konur ve reduksiyon yapıp yapılamayacağı konusunda yardımcı olur. İki olgu renkli Doppler görüntüleme ile incelenmiş ve sonuçlar cerrahi sonuçları ile karşılaştırılmıştır. Renkli Doppler görüntüleme bulguları cerrahi ile uyumlu bulunmuştur.

Anahtar Kelimeler: İntussusepsiyon , Renkli Doppler Görüntüleme

Summary

Intussusception is the most common acute abdominal disorder of early childhood. Color Doppler sonography can indicate bowel viability by showing color Doppler signal of vascular structure and help in prediction of reducibility. Two cases were examined by color

Doppler sonography and results were compared with the operation. The results of color Doppler sonography were found in accordance with the surgery.

Key Words: Intussusception, Color Doppler Sonography

AÜTD 1995, 27: 55-57

MJAU 1995 27: 55-57

Giriş

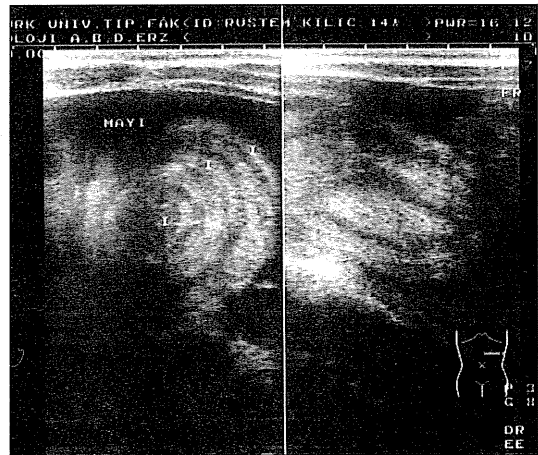
İntussusepsiyon infant ve erken çocukluk döneminde, acil tedavisi gereken, en sık görülen patolojilerden biridir. Terim olarak bir barsak segmentinin hemen distalindeki barsak segmentine ait lümen içine girmesidir. Santralde invajine olan barsak bölümü intussuseptum, etrafını saran barsak ansı intussusipiyan olarak adlandırılır. Viral enfeksiyonlara eşlik eden lenfoid hiperplazi sık görülen etyolojik nedendir. Tümör, Meckel divertikülü, kistik fibrozis, Sprue, Henoch-Schölein purpurası , intestinal polipler diğer nadir etyolojik nedenler arasındadır (1). Sıklık sırasına göre ileokolik, ileoileokolik, ileoileal ve kolokolik lokalizasyonlarda da görülebilir. Çocukluk çağında ileokolik lokalizasyonda (% 75-95) ve erkeklerde sıktır (2).

Olgu Bildirisi

Olgu I: R.K., 14 yaşında erkek olgu. İki yıldır Henoch-Schönlein purpurası ön tanısı ile takip edilen olgu 12 Ocak 1995'de, 2 gündür devam eden bulantı, kusma, karın ağrısı, ayaklarında ve kollarında şişlik, rektal kanama bulguları olan ile hastanemize müracaat etti. Fizik

muayenede her iki üst ekstremitede dirsek

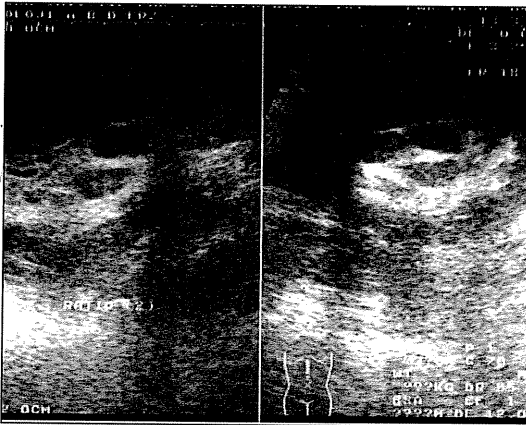
Şekil 1a: Olgu 1'e Ait Görüntüler :
İntussusepsiyonda Tipik Ultrasonografik Görünüm: Doughnut Sign



altında, gluteal bölgede, diz altında purpurik lezyonlar mevcuttu. Olgu akut abdomen ön tanısı ile ultrasonografi (US) ve renkli Doppler görüntüleme (RDG) ile incelemeye alındı. US ile yapılan incelemede, batın orta

hatta inguinal bölgeye kadar uzanan transvers kesitlerde yaklaşık 5 cm çaplı konsantrik halkalardan oluşan merkezi hiperdens etrafı hipodens tipik "Doughnut" bulgusu tespit edildi. Batında masif asit mevcuttu (Resim 1a). Yapılan RDG incelemede kitle distal ve medial kesiminde akım izlenmezken, proksimal kesimde gerek arteriyel ve gereksede venöz akım örnekleri alındı (Resim 1b). İskemik barsak değişiklikleri düşünülen olgu operasyona alındı. Operasyonda ileoileal invajinasyon ve 1000 ml kadar reaksiyonel mayi tespit edildi. Seroza defekti saptanan olguda, 20 cm kadar ileum segmenti rezeke edildi ve anastomoz yapıldı. Patolojik inceleme akut enflamatuar proces ve hemorajik enfarkt olarak rapor edildi.

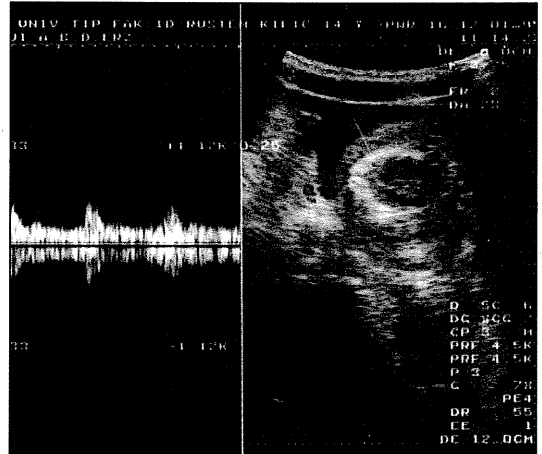
Şekil 1b. Aynı Olgunun Renkli Doppler Görüntülemesi; Proksimal İntussuseptumda Arteriyel Akım Örneği



Olgusu : D.B., 18 yaşında, kadın olgu 7 Nisan 1995'te bulantı, kusma, karın ağrısı, rektal kanama semptomları ile incelendi. Fizik muayenesinde ağız etrafında pigmentasyon tespit edildi. US incelemede subhepatik alandan başlayıp pelvise kadar uzanan, solid ve anekoik kistik komponentler içeren kitle lezyon izlendi. Orta hatta izlenen kitle içerisinde 1.5-2 cm ebatlı izoekoik 6-7 adet solid kitle lezyon tespit edildi. Diğer barsak ansları ileri derece dilate ve ödematöz görünümdeydi. Morison poşu ve Douglas boşluğunda mayi saptandı (Resim 2a). RDG'de kitle distalinde ve medialinde akım izlenmezken, proksimal segmentte zayıf arteriyel ve venöz akım sinyalleri alındı (Resim 2b). Olguda iskemik değişiklikler gösteren intussusepsiyon düşünülerek operasyona alındı. Operasyonda, Trietz ligamanından 50 cm distalde başlayan

intussusepsiyon tespit edildi. 60 cm'lik incebarsak invajine olmuş dolaşım bozulmuştu. Jejunum ve sigmoid kolonda çapları 2-3 mm'den, 2-3 cm'ye kadar değişen polipler tespit edildi. Gangrene jejunum segmenti rezeke edildi. Patolojik değerlendirme villö-adenomatöz polip ve hemorajik enfarkt olarak yorumlandı.

Şekil 2a. Olgu 2'ye Ait Görüntüler : İnvajine Barsak Ansları İçerisinde Poliplere Ait Ultrasonografik Görünümler

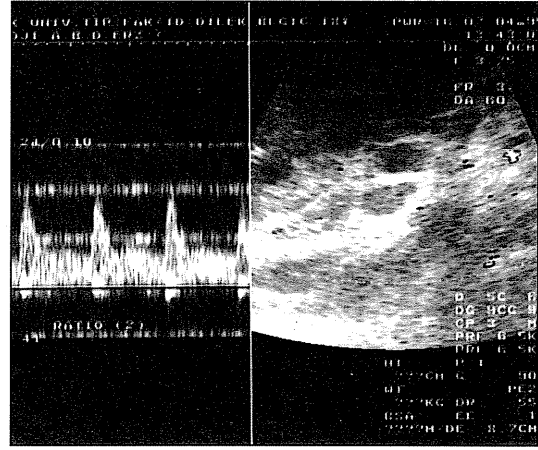


Tartışma

İntussusepsiyonda, tanının erken konması ve uygun tedavi yönteminin belirlenmesi prognoz açısından önemlidir. US'nin intussusepsiyon tanısındaki yeri geniş serilerle yapılan bir çok çalışmada tespit edilmeye çalışılmıştır. US'nin sensitivitesi %100, spesifitesi %88, negatif prediktif değeri %100 olarak belirlenmiştir (3,4,5). İntussusepsiyon tanısı konduktan sonra ikinci adım tedavi yönteminin belirlenmesi olmalıdır. Vasküler dolaşımı bozulmayan olgularda hidrostatik redüksiyon yapılabilirken, dolaşımı bozulan olgularda cerrahi yaklaşım en uygun yöntemdir. Gangrene olmuş barsak anslarında redüksiyon denenmesi serbest perforasyona sebep olur. Bu nedenle tedavi yönteminin en doğru bir biçimde belirlenebilmesi için çeşitli US kriterleri kullanılmıştır. Doughnut bulgusunda eksternal hipokoik tabakanın kalın olması ve serbest intraperitoneal sıvının bulunması hidrostatik redüksiyon için negatif faktörlerdir (5,6). Literatürlerde eksternal hipokoik tabaka kalınlığı hakkında bir çok farklı değerler verilmektedir. Serbest intraperitoneal sıvının bulunmasında redüksiyon için kesin kontrendikasyon değildir, çünkü intussusepsiyonda küçük miktarlarda

reaksiyonel intraperitoneal sıvının bulunması olağandır (3). Bu nedenlerden dolayı RDG ile barsak mezenterinde bulunan vasküler yapılarda akımın belirlenmesi, barsak canlılığının tespitinde oldukça önem arz etmektedir. İntussusepsiyonda barsak mezenteri intussuseptum ile intussusipiyen arasında sıkışır. Bu sıkışma venöz oklüzyona ve mukozal konjesyona sebep olur. Devam eden obstrüksiyonda arteryel akımda tıkanır ve sonuç olarak gangren oluşur. RDG'de akım sinyalleri, tespit edilen intussusepsiyonun en az proksimal, medial ve distal olmak üzere 3 kısımdan alınmalıdır. İntussusepsiyonda ödematöz olan kesim intussuseptumdur ve intussuseptumun distal kesimi proksimale göre iskemik değişikliklere daha duyarlıdır. Hyo K ve arkadaşları yaptıkları çalışmada; renkli Doppler sinyalleri alınan olgularda redüksiyon oranı %94 olarak belirlemişlerdir (3). Olgularımızın ilkinde, Henoch-Schönlein purpurasına bağlı olarak gelişen intussusepsiyon mevcuttu. Yapılan RDG'de distal ve medial kesimde vasküler sinyaller alınmazken proksimal kesimde akım mevcuttu. İkinci olgumuz, jejunum ve sigmoid kolonda multipl polipleri olan ve polip nedeni ile intussusepsiyon gelişen olguydu. Yapılan RDG'de proksimal kesimde zayıf akımlar izlendi. Her iki olguda da RDG sonuçları ile iskemik barsak değişiklikleri düşünüldü. Operasyon sonuçları da preoperatif RDG bulguları ile uyumlu olarak bulundu. Sonuç olarak intussusepsiyon tanısında US oldukça sensitif ve spesifik bir tanı yöntemidir. US'ye ek olarak yapılan RDG'de; intussuseptumda kan akım sinyallerinin var olup olmadığı gösterilerek barsak canlılığının ve seçilecek tedavi yönteminin belirlenmesi mümkündür ve sonuçlar ümit vericidir. Fakat bu konuda daha geniş serilerde yapılan çalışmalara ihtiyaç vardır.

Şekil 2b. Aynı Olgunun Renkli Doppler Görüntülemesinde Proksimal, İntussuseptum'da Arteryel Akım Örnekleri



Kaynaklar

1. Lappas CJ, Maglante DDT. Small intestine In : Putman CE , Ravin CE, ed. Textbook of diagnostic imaging. 2nd ed. W.B Saunders Company Philadelphia 1994 : 786 - 790
2. Bisset GB , Kirks DR . Intussuception in infants and children: diagnosis and therapy. Radiology 1988;168 : 141 - 144
3. Lim HK, Bae SH, Lee KH, Seo GS, Yoon GS. Assessment of reducibility of ileocolic intussuception in children: usefulness of color Doppler sonography. Radiology ; 191: 781 - 785
4. Woo SK, Kim JS, Suh SJ, Paik TW, Choi SO. Childhood intussuception : US- guided hydrostatic reduction. Radiology 1992 182: 77 - 80
5. Verschelden P, Filiatrault D, Laurent G , et al. Intussuception in children: reliability of US in diagnosis - a prospective study. Radiology 1992 ; 184 : 741-745
6. Swischuk LE , Hayden CK, Boulden T. Intussuception : indications for Itrasonography and an explanation of the doughnut and pseudokidney signs. Pediatr Radiol. 1985 ;15: 388-392

Yazışma Adresi

Dr. Pınar Polat

Atatürk Üniversitesi Tıp Fakültesi

Radyodiagnostik Anabilim Dalı

25240-Erzurum